

## CAN THIỆP NỘI MẠCH TRONG NIỆU KHOA: KẾT QUẢ BƯỚC ĐẦU QUA 14 TRƯỜNG HỢP TẠI BỆNH VIỆN BÌNH DÂN

Đỗ Anh Toàn\*, Đặng Đình Hoan\*\*, Nguyễn Tuấn Vinh\*\*\*,  
Vinh Tuấn\*\*\*, Nguyễn Văn Ân\*\*\*, Hoàng Thiên Phúc\*\*\*, Vũ Lê Chuyên\*\*\*

### TÓM TẮT

**Mục đích:** Đánh giá kết quả bước đầu ứng dụng phương pháp can thiệp nội mạch trong chẩn đoán và điều trị một số bệnh lý niệu khoa, thực hiện tại Bệnh viện Bình Dân từ 5/2008 đến 9/2009.

**Đối tượng và phương pháp nghiên cứu:** Tất cả bệnh nhân được tiến hành theo một trình tự nhất định: Nằm ngửa, tiên mê nhẹ, đặt catheter qua động mạch đùi phải theo phương pháp Seldinger khảo sát DSA (X quang mạch máu kỹ thuật số xóa nền). Nếu có chỉ định can thiệp chúng tôi dùng vật liệu thuyên tắc là ethanol tuyệt đối, spongel tán nhuyễn, keo sinh học hoặc stent tùy vào thương tổn cần điều trị. Chúng tôi sử dụng thường quy kháng sinh và corticoid ( Hydrocortison 100mg IV) trước mổ và loại trừ nhiễm trùng niệu trước thủ thuật. Các biến số quan tâm bao gồm: Trong nhóm chẩn đoán: Thời gian tiến hành thủ thuật, tai biến – biến chứng trong và sau can thiệp. Kết quả chẩn đoán dựa vào hình ảnh DSA.. Trong nhóm can thiệp: Thời gian tiến hành thủ thuật, thành công- thất bại, tai biến – biến chứng trong và sau thủ thuật, kết quả theo dõi.

**Kết quả:** Nhóm chẩn đoán: 02 trường hợp (TH) tiểu máu từng đợt, có tiền căn chấn thương thận, trên MSCT chúng tôi phát hiện có tình trạng giả phình động mạch thận, khi khảo sát DSA phát hiện 01 (TH) túi giả phình lấp đầy khối máu đông, trường hợp còn lại không phát hiện thương tổn, cả 02(TH) này được xuất viện sau 1-2 tuần nằm viện. Sau 1 tháng, chúng tôi liên hệ qua điện thoại không ghi nhận tình trạng tiểu máu tái phát. 01 bệnh nhân 65 tuổi bị cao huyết áp, khi siêu âm Doppler phát hiện động mạch thận (T) hẹp tại gốc 42%, khảo sát trên DSA chúng tôi ghi nhận hình ảnh động mạch bình thường.

Nhóm can thiệp: 03 bệnh nhân có chỉ định cắt bỏ thận vì thận giảm/mất chức năng, trong đó 2 (TH) có chuyển lưu nước tiểu (01 bệnh nhân mở thận ra da và 01 bệnh nhân mở niệu quản ra da) và 01 (TH) được đặt JJ niệu quản lưu. Sau thuyên tắc hoàn toàn động mạch thận bằng ethanol tuyệt đối (10-15ml) và spongel tán nhuyễn: chúng tôi kiểm tra trên DSA không còn hình ảnh tưới máu thận, không biến chứng trong thủ thuật, hội chứng sau thuyên tắc (PES) xuất hiện trên cả 03 TH, chúng tôi sử dụng Corticoids trước thủ thuật 1 ngày và kéo dài 3-5 ngày sau thủ thuật, ghi nhận bệnh nhân hết đau sau 5-7 ngày. Lượng nước tiểu từ thận thuyên tắc giảm dần và ngưng bài tiết hoàn toàn vào ngày 7 và 10. Ở bệnh nhân đặt JJ, chúng tôi không theo dõi được tình trạng bài xuất nước tiểu sau thuyên tắc, thông JJ được chúng tôi đã rút sau 5 ngày, và theo dõi 3,6 tháng: Thận teo nhỏ và không phổ mạch máu / Siêu âm Doppler, không nhiễm trùng tiểu. 03(TH) chảy máu sau phẫu thuật mổ sỏi thận đã được thuyên tắc động mạch thận chọn lọc 4 lần bằng spongel và keo sinh học thời gian thủ thuật 30-45 phút, không tai biến trong thủ thuật, PES xảy ra trong vòng 3 ngày đầu, tình trạng tiểu máu được kiểm soát và bệnh nhân xuất viện sau 7-10 ngày. Chúng tôi chưa có số liệu theo dõi tái khám các trường hợp này. 01(TH) tiểu máu do dị dạng nhánh cực dưới động mạch thận phải, đã được đặt stent graft qua nội mạch, stent không lấp hoàn toàn cổ túi dị dạng nên chỉ làm giảm kích thước tổn thương một phần, tuy nhiên theo dõi lâm sàng 6 tháng không thấy tiểu máu tái phát, chúng tôi theo dõi tiếp trường hợp này để can thiệp nếu xuất hiện triệu chứng tiểu máu tái phát. 01(TH) vết thương thận, điều trị nội khoa bảo tồn không hiệu quả, sau thuyên tắc ngày 1 bệnh nhân hết tiểu máu, hội chứng sau thuyên tắc xảy ra nhẹ, bệnh nhân xuất viện vào ngày 10. 03 bệnh nhân lớn tuổi, bị ung thư giai đoạn cuối (02 bệnh nhân bướu thận, 01 bệnh nhân ung thư tuyến tiền liệt xâm lấn

\* Phân môn Niệu - Đại học Y Dược Tp.Hồ Chí Minh \*\* Khoa Chẩn đoán hình ảnh - Bệnh viện Bình Dân

\*\*\* Khoa Niệu - Bệnh viện Bình Dân

Địa chỉ liên hệ: ThS. BS. Đỗ Anh Vũ

ĐT: 0983707036

Email: [doanhtoan2004@yahoo.com](mailto:doanhtoan2004@yahoo.com)

trực tràng, gây xuất huyết tiêu hóa nặng) vì thể trạng kém, không còn khả năng phẫu thuật, nhờ thuyên tắc mạch chọn lọc động mạch nuôi buồng thận/lấp động mạch chậu trong 2 bên đã giúp khống chế hiệu quả tình trạng chảy máu.

**Kết luận:** Can thiệp nội mạch có thể giúp chẩn đoán một số trường hợp bệnh lý liên quan mạch máu thận khá chính xác, góp phần điều trị hiệu quả một số bệnh lý của thận. Đặc biệt, phương pháp này có thể được xem xét như một phương pháp có thể loại bỏ thận mà không phải phẫu thuật. Tuy nhiên, nên nghiên cứu trên số lượng bệnh lớn hơn và thời gian theo dõi lâu hơn để giúp nhận định trên được tin cậy hơn.

**Từ khóa:** Thuyên tắc động mạch thận, loại bỏ chức năng thận, cắt thận tại chỗ, can thiệp nội mạch, X quang mạch máu xóa nền.

## ABSTRACT

### TRANSCATHETER ARTERIAL INTERVENTION IN UROLOGY: INITIAL RESULTS FROM 14 CASES AT BINH DAN HOSPITAL

Do Anh Toan, Dang dinh Hoan, Nguyen Tuan Vinh, Vinh Tuan, Nguyen Van An, Hoang ThienPhuc,  
Vu Le Chuyen \* Y Hoc TP. Ho Chi Minh \* Vol. 14 - Supplement of No 1 - 2010: 14 – 21

**Objectives:** To evaluate initial results of transcatheter arterial intervention in diagnosing and treating some urologic diseases at Binh Dan Hospital from May 2008 to September 2009.

**Patients and methods:** To apply for all patients: supine position, intravenous sedation, DSA done by Seldinger technique through right femoral artery. Embolic agents: Absolute ethanol, spongel, stent if needed. Antibiotics and hydrocortison used prior to the procedure, cases with UTI excluded. Parameters concerned: Time of procedure, complications, results and follow up

**Results:**For diagnostic: 02 ptns of persistent hematuria with renal trauma in their past medical history, psuedoanerysm were fill up with clots, and 01 case with normal appearance on DSA. 01 ptn with hypertension, this ptn has renal arterial stenosis at the ostium (42%) seen on Color Doppler Ultrasound. On DSA showed normal renal artery.

For treatment: 03 ptns with poorly or non-functioning kidney had indications for surgical nephrectomy: 01 ptn with nephrostomy, 01 ptn with uterostomy and 01 ptn with JJ placement. All were embolized with 10-15ml absolute ethanol, and spongel. On DSA showed no blood infusion, no complication occurred, PES (post embolization syndrome) occurred in 03 cases during 5-7 days, in 02 cases with urinary diversion: urine decreased and stopped in day 7, 10 after procedure. And JJ removed in day 5, up to 6 months after procedure, and this patient has normal blood pressure, no urinary infection. On Doppler ultrasound showed the kidney shrunk. 4 times of transcatheter renal arterial selective embolization done in 03 case hemorrhage after renal surgery: procedure taken from 30-45 minutes, no complication, flank pain stopped in day 3 days, and bleeding controlled soon. And all ptns discharged after 7-10 days. 01 ptn with hematuria due to AVM from lower pole artery, the stent graft placed partly, so the AVM just reduced the size. After 6 months follow up, showed no recurrence of hematuria. 01 penetrating renal injury patient treated conservatively but failure, after selective embolization with Spongel, hematuria stopped in first day, PES occurred slightly and self-limited, patient discharged at day 10<sup>th</sup>. 03 terminal patients: severe hematuria in 02 ptns with unresectable renal cancer, 01 ptn with severe lower-GI hemorrhage due to end-stage prostate cancer. After selective arterial embolization the arterial branch to renal tumor and bilateral internal iliac artery: bleeding controlled well, reduced the need for transfusion significantly.

**Conclusions:** Endovascular intervention is a safe and effective diagnostic and therapeutic tool for many urological, renal and vascular conditions. Especially, ethanol-induced ablation may be a valuable alternative to surgery as in situ nephrectomy for cases who have indication of nephrectomy. Its use has increased at our

*institution due to improved techniques, embolization materials. We will study from bigger amount of patient and longer follow up to confirm these conclusions!*

**Keywords:** transcatheter renal arterial selective embolization, renal ablation, in situ nephrectomy, endovascular intervention, DSA (digital subtraction angiography).

## ĐẶT VẤN ĐỀ

Vào 08-11-1895 Roentgen (Wilhelm Conrad Runtgen) khám phá ra tia X, bức hình X-Quang đầu tiên là bàn tay vợ ông, sau đó sự khám phá của ông lan rộng trên toàn thế giới. Thời gian đầu, chủ yếu được ứng dụng trong chuyên khoa Chấn thương – Chính hình. Đến năm 1930, một bác sĩ người Hà Lan, des Plantes đưa ra ý tưởng hình ảnh xoá nền. Năm 1953 phương pháp Seldinger ra đời, từ đó phương pháp này là nền tảng cho các phương pháp chụp mạch máu sau này.

Đến năm 1980, với sự phát triển mạnh mẽ của điện toán cùng với việc chế tạo được những dụng cụ thích hợp hơn, hình ảnh có thể thu được dưới dạng số. Từ đó kỹ thuật can thiệp nội mạch mới thực sự phát triển và ứng dụng rộng rãi.

Theo y văn, chỉ định của can thiệp nội mạch trong Niệu khoa bao gồm: chẩn đoán và điều trị các trường hợp dị dạng mạch máu thận (AVM, AVF)<sup>(5)</sup>, xử trí các trường hợp chảy máu do chấn thương hay do y thuật, trong những trường hợp chuẩn bị phẫu thuật cắt bỏ buồng thận hoặc thuyên tắc thận chọn lọc trong những trước phẫu thuật bảo tồn nhu mô thận<sup>(1)</sup>. Thuyên tắc chọn lọc bảo tồn nhu mô thận trong trường hợp buồng lành thận xuất huyết (AML)<sup>(3)</sup>. Phương pháp này được chỉ định trong trường hợp loại bỏ chức năng thận (ablation of renal function)<sup>(2)</sup>: một số trường hợp bệnh thận giai đoạn cuối, cao huyết áp kháng trị, một số trường hợp xì dò nước tiểu hay thận ứ nước không còn khả năng phẫu thuật...ngoài ra còn được chỉ định trong điều trị dẫn tĩnh mạch tinh, dẫn tĩnh mạch buồng trứng, cương đau dương vật lưu lượng cao (high flow priapism), can thiệp nội mạch được ứng dụng trong phẫu thuật tạo hình mạch máu (renal artery angioplasty & stenting)<sup>(4)</sup>.

Ngoài ra, can thiệp nội mạch còn được áp dụng trong những trường hợp điều trị huyết khối cấp tính (catheter-directed fibrinolysis)<sup>(6)</sup>.

Trên thực tế, tại Bệnh viện Bình Dân, chúng tôi đã được trang bị hệ thống Xquang C-arm có chức năng khảo sát DSA, với sự hỗ trợ kỹ thuật từ đồng nghiệp chuyên khoa chẩn đoán hình ảnh, chúng tôi áp dụng kỹ thuật này trong các trường hợp:

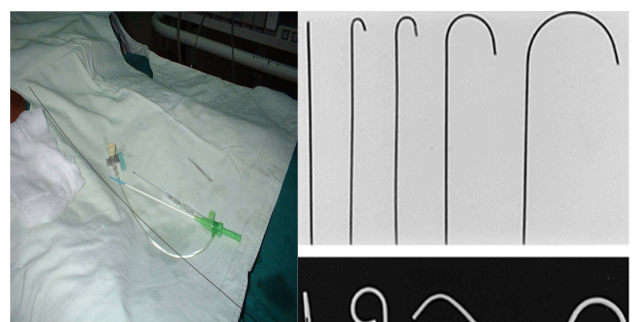
- Chẩn đoán nguyên nhân một số trường hợp tiểu máu, cao huyết áp nghi do hẹp động mạch thận.
- Xử trí một số trường hợp chảy máu sau mổ sỏi thận, sau chấn thương thận, dị dạng động tĩnh mạch thận, chảy máu do bứu hệ niệu giai đoạn cuối không còn khả năng phẫu thuật. Ứng dụng xử trí một số trường hợp có chỉ định cắt bỏ thận (xì dò nước tiểu không có khả năng giải quyết nguyên nhân, thận ứ nước kém chức năng..) bằng cách thuyên tắc toàn bộ động mạch thận.

## ĐỐI TƯỢNG-PHƯƠNG PHÁP NGHIÊN CỨU

Tất cả bệnh nhân được tiến hành theo một trình tự nhất định: Nằm ngửa, tiền mê nhẹ, đặt catheter qua động mạch đùi phải theo phương pháp Seldinger, khảo sát DSA. Nếu có chỉ định can thiệp chọn lọc chúng tôi dùng vật liệu thuyên tắc là spongel tán nhuyễn hoặc keo sinh học, nếu có chỉ định thuyên tắc toàn bộ động mạch thận, chúng tôi dùng ethanol tuyệt đối (10-15ml), và nút mạch bằng spongel tán nhuyễn, trong một số trường hợp dị dạng động- tĩnh mạch thận chúng tôi dùng stent.

Chúng tôi sử dụng thường quy kháng sinh và corticoids (Hydrocortison 100mg IV) trước mổ và loại trừ nhiễm trùng niệu trước thủ thuật.

## Chuyên đề Y học Tuổi trẻ



**Các biến số quan tâm bao gồm**

- Trong nhóm chẩn đoán: chúng tôi ghi nhận thời gian tiến hành thủ thuật, tai biến – biến chứng trong và sau thủ thuật. Kết quả chẩn đoán dựa vào hình ảnh DSA.
- Trong nhóm can thiệp: Thời gian tiến hành thủ thuật, thành công- thất bại, tai biến – biến chứng trong và sau thủ thuật, kết quả theo dõi.

**KẾT QUẢ**

**Đặc điểm mẫu nghiên cứu**

- Phân bố theo giới: 10 nam : 4 nữ.
- Tuổi trung bình: 45,5 ( 18-80 tuổi)

**Phân loại**

Nhóm chẩn đoán (03 trường hợp), nhóm can thiệp (11 trường hợp)

**Đặc điểm trong nhóm chẩn đoán**

STT	Tiền căn	Chẩn đoán trước thủ thuật	Thời gian thủ thuật (phút)	Kết quả DSA	Nhận xét
01	Chấn thương thận	Tiểu máu do túi giả phình	50	Túi giả phình bị lấp đầy khối máu đông	Phù hợp
02	Chấn thương thận	Tiểu máu do giả phình nhánh giữa động mạch thận (P)	20	Không phát hiện hình ảnh bất thường trên DSA	Không phù hợp
03	Cao huyết áp	Hẹp gốc động mạch thận (T) 42%	20	Động mạch thận (T) bình thường	Không phù hợp

**Đặc điểm trong nhóm can thiệp**

Phân loại theo chỉ định can thiệp

**Nhóm 1:** Trong trường hợp chảy máu sau mổ sỏi thận (3TH) và do vết thương thận (1TH).

**Nhóm 2:** Trong trường hợp thay thế phẫu thuật cắt thận (3TH).

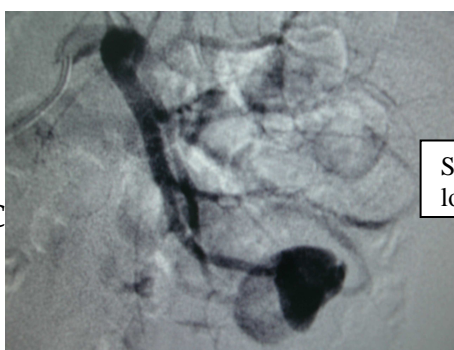
**Nhóm 3:** Trong trường hợp ung thư hệ niệu giai đoạn cuối gây xuất huyết mà không còn khả năng phẫu thuật (3TH).

**Nhóm 4:** Trong trường hợp tiểu máu do dị dạng mạch máu thận (1TH).

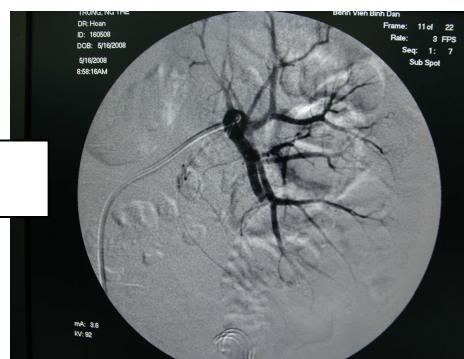**Đặc điểm Nhóm 1:**

Chỉ định	Số TH	Số lần truyền tắc	Thời gian thủ thuật (phút)	Kết quả
Chảy máu sau mổ sỏi thận	3	4	38,3 (30-45)	Hết chảy máu
Tiểu máu do vết thương thận	1	1	50	Hết tiểu máu

**Nhận xét:** Trong 04 (TH) trên, sau truyền tắc động mạch thận chọn lọc có 01 (TH) phải thực hiện lại lần hai, tuy nhiên tình trạng chảy máu đã được kiểm soát.



Sau truyền tắc chọn lọc

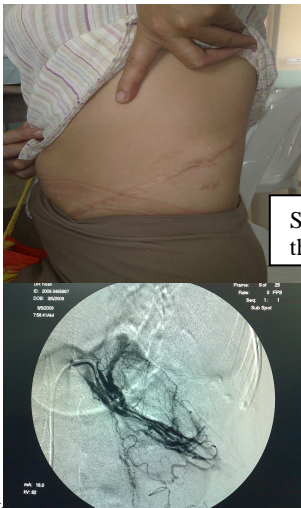

Đặc điểm Nhóm 2

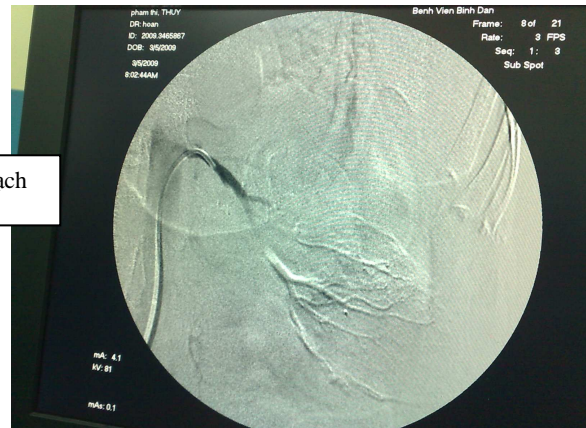STT	Chỉ định	Thời gian thủ thuật (phút)	Kết quả
01	Thận (T) mất chức năng do hẹp niệu quản/ Thận (T) ra da	30	Tắt hoàn toàn động mạch thận (T)
02	Thận (T) mất chức năng do hẹp niệu quản/JJ thận (T)	20	Tắt hoàn toàn động mạch thận (T)
03	Thận (P) kém chức năng/ Niệu quản (P) ra da do tổn thương niệu quản	40	Tắt hoàn toàn động mạch thận (P)

**Nhận xét:** Trong 3 TH lấp toàn bộ động mạch thận, tất cả đều cho thấy toàn bộ động mạch bên bệnh lý bị tắc hoàn toàn, 2 trường hợp chuyển lưu nước tiểu ra da cho thấy tình

trạng ngưng bài tiết nước tiểu hoàn toàn vào ngày 7,10. Trường hợp đặt JJ niệu quản, chúng tôi rút JJ vào ngày 5 sau thủ thuật.



Sau xuyên tắc hoàn toàn động mạch thận



Đặc điểm Nhóm 3

STT	Chỉ định	Thời gian thủ thuật (phút)	Kết quả
01	Tiểu máu do TCC thận (T) xâm lấn tĩnh mạch chủ/Già yếu	90	Tắt chọn lọc nhánh động mạch xuất huyết
02	Tiểu máu do TCC thận (T) di căn gan, hạch rốn thận/Già yếu, suy kiệt	60	Tắt chọn lọc nhánh động mạch xuất huyết

03	Xuất huyết tiêu hóa dưới do K tiền liệt tuyến xâm lấn trực tràng/colostomy, suy kiệt	65	Tắt hoàn toàn động mạch chậu trong 2 bên.
----	--	----	---

**Nhận xét:** Trong 3 trường hợp ung thư giai đoạn cuối gây xuất huyết cần truyền máu kéo dài, với phương pháp can thiệp này giúp khống chế tạm thời tình trạng chảy máu.

Đặc điểm Nhóm 4

Trong nhóm này, chúng tôi có 01 TH là bệnh nhân nam 28 tuổi, nhập viện vì tiểu máu

kéo dài, chẩn đoán dựa trên MS-CT mạch máu phát hiện AVM nhóm đài trên thận (P), chúng tôi dùng stent đặt qua vùng cổ túi dị dạng, stent chỉ che lấp một phần lỗ dị dạng, tuy nhiên tình trạng tiểu máu không xảy ra cho đến 6 tháng sau thủ thuật.

**Phân bố biến chứng trong nhóm can thiệp**

Biến chứng	Thuyên tắc sai đích	Hội chứng sau thuyên tắc (PES: Đau lưng. Nôn – buồn nôn, sốt..)	Cao huyết áp
Thuyên tắc động mạch thận chọn lọc	-	+	-
Thuyên tắc toàn bộ động mạch thận	-	+++	-

**Nhận xét:** Chúng tôi ghi nhận không có trường hợp nào có biến chứng do thuyên tắc sai đích, những trường hợp thuyên tắc toàn bộ động mạch thận, có biến chứng PES (hội chứng sau thuyên tắc) nhiều hơn đáng kể so với nhóm bệnh nhân được thuyên tắc động mạch thận chọn lọc.

**BÀN LUẬN**

Trong khoảng thời gian từ 5/2008 đến 9/2009, bước đầu chúng tôi áp dụng kỹ thuật này trong chẩn đoán và điều trị một số bệnh lý niệu khoa, qua đó chúng tôi có một số bàn luận sau:

**Về vai trò trong chẩn đoán**

Qua 3 trường hợp chẩn đoán, với những trường hợp tiểu máu trên lâm sàng có nguyên nhân từ thận, khảo sát DSA thì động mạch và tĩnh mạch thận cho hình ảnh rất trung thực, tuy nhiên 1 trường hợp phát hiện túi giả phình trên siêu âm màu và MS-CT mạch máu thận, nhưng không phát hiện bất thường trên DSA có thể chúng tôi bỏ sót 1 nhánh động mạch bị tổn thương, nguyên nhân này mới giải thích được sự khác biệt trên. Một trường hợp bệnh nhân bị cao huyết áp, phát hiện hẹp tại gốc

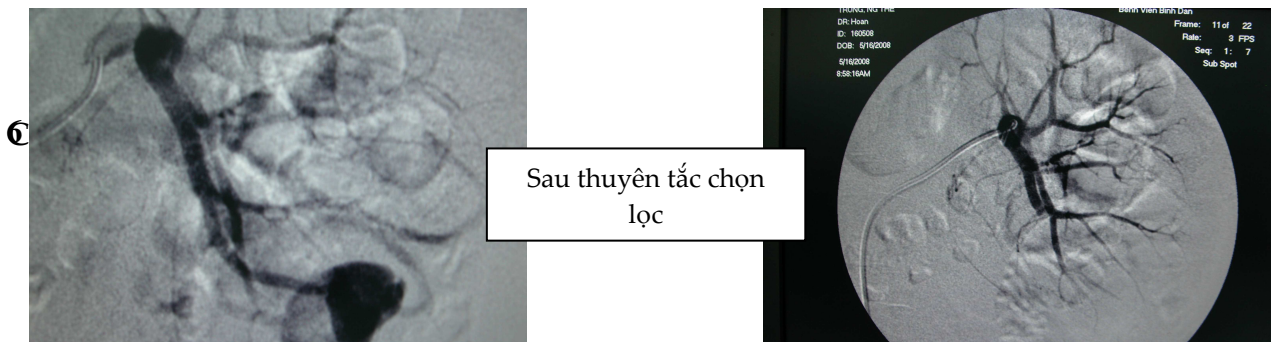
động mạch thận (T) 42% trên MSCT mạch máu thận. Tuy nhiên, trên DSA nhận thấy hình ảnh động mạch thận (T) hoàn toàn bình thường. Qua đây, có thể chúng ta thiếu sót trong chẩn đoán lâm sàng trước can thiệp vì đã không làm xét nghiệm sinh hóa truy tìm nguyên nhân cao huyết áp do hẹp động mạch thận như làm xét nghiệm định lượng Renin trong máu có thể bình thường, với hy vọng có thể nhận ra tình trạng cao huyết áp này không phải do hẹp động mạch thận. Tuy nhiên, ngoài vai trò là một phương tiện chẩn đoán, phương pháp này rất tiện lợi trong trường hợp thương tổn cần điều trị có thể can thiệp đồng thời.

**Về vai trò trong can thiệp**

*Trong xử trí chảy máu sau mổ sỏi thận (3 TH) và 1 TH vết thương thận điều trị bảo tồn không hiệu quả*

Trong 3 trường hợp mổ sỏi thận có xẻ chủ mô bị chảy máu hậu phẫu, phải điều trị hậu phẫu kéo dài, cần phải truyền máu, trong đó có 1 trường hợp phải can thiệp 2 lần, sau can thiệp chọn lọc cho kết quả đáng khích lệ. Bệnh nhân xuất viện với kết quả tốt, bệnh nhân không bị cao huyết áp, không chảy máu thứ phát. Theo Velmahos và cs<sup>(7)</sup>, can thiệp nội mạch thuyên tắc chọn lọc giúp điều trị hiệu quả những trường hợp xuất huyết nặng, đe dọa tính mạng với biến chứng rất thấp.

Trong nhóm này, chúng tôi có 1 trường hợp bệnh nhân vào viện với triệu chứng tiểu máu ngày thứ 2 sau chấn thương, tình trạng sinh hiệu ổn định, không có bất thường về tình trạng ổ bụng, chúng tôi quyết định nội soi đặt JJ niệu quản phải, nhằm hạn chế sự gia tăng kích thước khối máu tụ quanh thận, tuy nhiên thời gian nằm viện kéo dài do tiểu máu từng đợt. Chúng tôi quyết định can thiệp thuyên tắc chọn lọc động mạch thận cầm máu, cho kết quả tốt, hết tiểu máu vào ngày đầu tiên sau thủ thuật, xuất viện vào ngày thứ 7.



Sau thuyên tắc chọn lọc

***Trong xử trí thay thế phẫu thuật cắt thận***

Theo De Baere và cs<sup>(2)</sup>, việc áp dụng kỹ thuật thuyên tắc toàn bộ động mạch thận trong điều trị những trường hợp xì dò nước tiểu mà có chỉ định cắt thận cho kết quả tốt, theo nghiên cứu trên 20 trường hợp xì dò nước tiểu được thuyên tắc, 18 trường hợp hết dò nước tiểu vào ngày thứ 2 và ống dẫn lưu được rút bỏ. Chúng tôi tiến hành lắp toàn bộ động mạch thận cho 3 trường hợp có chỉ định cắt thận, trong đó 02 trường hợp tổn thương niệu quản (01 TH: mở niệu quản ra da do, 01 TH: xì nước tiểu qua vết mổ cũ hông lưng) và 01 trường hợp đặt JJ niệu quản lưu. Sau thuyên tắc hoàn toàn động mạch thận bằng ethanol tuyệt đối (10-15ml) và spongel tán nhuyễn: trên DSA không còn hình ảnh tưới máu thận, không biến chứng trong thủ thuật, hội chứng sau thuyên tắc (PES -untargeted embolization) xuất hiện trên cả 3 TH, có thể vì chúng tôi sử dụng corticoids trước thủ thuật 01 ngày và kéo dài 3-5 ngày sau thủ thuật, ghi nhận bệnh nhân không đau sau 5-7 ngày. Lượng nước tiểu từ thận thuyên tắc giảm dần và ngưng bài tiết vào ngày 7 và 10. Bệnh nhân đặt JJ, chúng tôi không theo dõi được tình trạng bài xuất nước tiểu sau thuyên tắc, sau 2 ngày bệnh nhân hết đau, thông JJ được rút vào ngày thứ 5, và theo dõi 3,6 tháng: Thận teo nhỏ và không phổ mạch máu /Doppler, không nhiễm trùng tiểu.

***Trong nhóm can thiệp điều trị tạm bợ những trường hợp ung thư giai đoạn cuối gây xuất huyết:***

Các bệnh nhân già-yếu không còn khả năng phẫu thuật, ung thư giai đoạn cuối (02

bệnh nhân bướu thận, 01 bệnh nhân ung thư tuyến tiền liệt xâm lấn trực tràng, gây xuất huyết tiêu hóa nặng) nhờ thuyên tắc mạch chọn lọc động mạch nuôi bướu thận/ lắp động mạch chậu trong 2 bên đã giúp khống chế hiệu quả tình trạng chảy máu. Vì tình trạng bệnh nhân kém nên chúng tôi chỉ thuyên tắc chọn lọc vị trí chảy máu, tuy nhiên khối bướu to làm thay đổi các mốc giải phẫu nên kỹ thuật có phần khó khăn, làm thời gian thủ thuật kéo dài, có 01 TH chúng tôi phải tiến hành thuyên tắc lần 2 mới khống chế được tình trạng chảy máu.

***Trong nhóm can thiệp dị dạng mạch máu thận***

01 trường hợp tiểu máu do dị dạng nhánh cực dưới động mạch thận phải, đã được đặt stent graft qua nội mạch, stent không lắp hoàn toàn cổ túi dị dạng nên chỉ làm giảm kích thước tổn thương một phần, tuy nhiên theo dõi lâm sàng 6 tháng không thấy tiểu máu tái phát, chúng tôi theo dõi tiếp trường hợp này để can thiệp nếu xuất hiện triệu chứng tiểu máu tái phát. Theo Lovaria và cs<sup>(5)</sup> những thương tổn dị dạng mạch máu thận với biểu hiện lâm sàng như: tiểu máu, cao huyết áp, chảy máu sau phúc mạc, bệnh tim phì đại (cardiomegaly) hoặc suy tim sung huyết sẽ có kết quả tốt khi điều trị bằng thuyên tắc mạch.

***Bàn về biến chứng của kỹ thuật này***

Qua 11 trường hợp can thiệp nội mạch, chúng tôi ghi nhận không có trường hợp nào có biến chứng do thuyên tắc sai đích, những

trường hợp thuyên tắc toàn bộ động mạch có biến chứng PES nhiều hơn đáng kể so với nhóm bệnh nhân được thuyên tắc động mạch thận chọn lọc. Có thể do chúng tôi có dùng catheter có bóng (balloon catheter) nên hạn chế được biến chứng dội ngược chất thuyên tắc gây thuyên tắc sai đích. Đồng thời, chúng tôi dùng kháng sinh và corticoids trước mổ nên có thể biết chứng PES (hội chứng sau thuyên tắc) xảy ra không đáng kể và hầu như tự giới hạn.

## KẾT LUẬN

Can thiệp nội mạch có thể giúp chẩn đoán một số trường hợp bệnh lý liên quan mạch máu thận khá chính xác, góp phần điều trị hiệu quả một số bệnh lý của thận. Đặc biệt, phương pháp này có thể được xem xét như một phương pháp có thể loại bỏ thận mà không phải phẫu thuật. Tuy nhiên, chúng tôi sẽ nghiên cứu trên số lượng bệnh lớn hơn và thời gian theo dõi lâu hơn để có thể đánh giá chính xác hơn vai trò của phương pháp này trong thực hành lâm sàng.

## TÀI LIỆU THAM KHẢO

1. Chatziioannou AN et al: Preoperative embolization of bone metastases from renal cell carcinoma. *Eur Radiol* 2000;10(4):593.
2. De Baere T et al: Transcatheter ethanol ablation in 20 patients with persistent urine leaks: An alternative to surgical nephrectomy. *J Urol* 2000;164(4):1148.
3. Khaïtan A et al: Management of renal angiomyolipoma in complex clinical situations. *Urol Int* 2001;67(1):28.
4. Leertouwer TC et al: Stent placement for renal artery stenosis: Where do we stand? A meta-analysis. *Radiology* 2000;216 (1):78.
5. Lovaria A et al: Interventional radiology in the treatment of urological vascular complications. *Ann Urol (Paris)* 1999;33(3):156.
6. Rouviere O et al: Acute thrombosis of renal transplant artery: Graft salvage by means of intra-arterial fibrinolysis. *Transplantation* 2002;73(3):403.
7. Velmahos GC et al: Angiographic embolization of bilateral internal iliac arteries to control life-threatening hemorrhage after blunt trauma to the pelvis. *Am Surg* 2000;66(9):858.
8. Zielinski H, Szmigielski S, Petrovich Z: Comparison of preoperative embolization followed by radical nephrectomy with radical nephrectomy alone for renal cell carcinoma. *Am J Clin Oncol* 2000;23(1):6.



